

# Drenagem endoscópica e punção percutânea no tratamento da pancreatite aguda necrotizante

The use of endoscopic and percutaneous drainage in the treatment of acute necrotizing pancreatitis

Aline Celeghini Rosa Vicente<sup>1</sup>, Caroline Petersen da Costa Ferreira<sup>2</sup>, Angelo Chelotti Duarte<sup>3</sup>, Victor Minari Campos<sup>3</sup>, Rodrigo de Almeida Mastroso<sup>3</sup>, Bruna Nascimento dos Santos<sup>4</sup>, Nadia Mie Taira<sup>5</sup>, Giovanna Zucchini Rondini<sup>5</sup>, Pedro Ivo Calderon Ravizzini<sup>6</sup>, Rogério Colaiacovo<sup>7</sup>, José Cesar Assef<sup>8</sup>, Tercio De Campos<sup>8</sup>

## Resumo

Este relato descreve um caso de pancreatite aguda necrotizante com cerca de 80% de necrose pancreática em uma paciente do sexo feminino de 36 anos em que se optou pela realização de uma tática minimamente invasiva para seu tratamento em oposição à necrosectomia clássica através de laparotomia, frequentemente realizada nestes casos. Utilizou-se neste caso duas técnicas minimamente invasivas: a drenagem endoscópica e a drenagem percutânea, métodos de abordagem pouco utilizados, principalmente no que diz respeito à literatura brasileira.

**Descritores:** Pancreatite necrotizante aguda, Drenagem/métodos, Endoscopia/métodos, Procedimentos cirúrgicos minimamente invasivos, Terapêutica

## Abstract

This report describes a case of acute necrotizing pancreatitis with about 80% of pancreatic necrosis in a female patient of 36 years that opted up for performing a minimally invasive tactic to treatment as opposed to classical necrosectomy through laparotomy, often performed in these cases. We used this case two minimally invasive techniques: endoscopic drainage and percutaneous drainage, not commons particularly with regard to Brazilian literature.

**Keywords:** Pancreatitis, acute necrotizing; Drainage/methods; Endoscopy/methods; Minimally invasive surgical procedures; Therapeutics

## Introdução

A Pancreatite Aguda (PA) é a inflamação do parênquima pancreático ocasionada por inúmeras formas de agressão, podendo ter evolução benigna ou catastrófica, algumas vezes chegando ao óbito. Atualmente são aceitas duas classificações para determinar a gravidade da PA, uma focada na falência orgânica transitória ou permanente e a outra na presença de complicações peripancreáticas. Optamos por utilizar a classificação segundo os Determinantes de Gravidade que as divide em leve, moderada, grave e crítica, sendo a mortalidade de 20% para PA grave e 50% para PA crítica<sup>(1)</sup>.

A abordagem terapêutica clássica nos pacientes com PA crítica, onde há infecção da necrose pancreática e falência orgânica é a necrosectomia aberta, contudo, atualmente existem técnicas minimamente invasivas (TMI), e dentre elas a tática de “Step Up Approach”<sup>(2,3)</sup>. Relatamos um caso de PA grave, com 80% de necrose pancreática com boa evolução usando o “Step Up Approach”.

1. Acadêmica da Faculdade de Ciências Médicas da Santa Casa de São Paulo. 6º Ano do Curso de Graduação em Medicina
2. Médica residente da Irmandade da Santa Casa de Misericórdia de São Paulo. Departamento de Cirurgia
3. Acadêmico da Faculdade de Ciências Médicas da Santa Casa de São Paulo. 5º Ano do Curso de Graduação em Medicina
4. Acadêmico da Faculdade de Ciências Médicas da Santa Casa de São Paulo. 4º Ano do Curso de Graduação em Medicina
5. Acadêmica da Faculdade de Ciências Médicas da Santa Casa de São Paulo. 3º Ano do Curso de Graduação em Medicina
6. Médico Assistente da Irmandade da Santa Casa de Misericórdia de São Paulo - Departamento de Radiologia
7. Médico Assistente do Serviço de Endoscopia da Irmandade da Santa Casa de Misericórdia de São Paulo
8. Professor Adjunto da Faculdade de Ciências Médicas da Santa Casa de São Paulo – Departamento de Cirurgia

**Trabalho realizado:** Faculdade de Ciências Médicas da Santa Casa de São Paulo. Departamento de Cirurgia / Irmandade da Santa Casa de Misericórdia de São Paulo - Serviço de Emergência  
**Endereço para correspondência:** Aline Celeghini Rosa Vicente. Rua Cayowaá, 524, apto 184. Perdizes – 05018-000 – São Paulo, SP – Brasil. E-mail: alineceleghini@hotmail.com

## Relato do caso

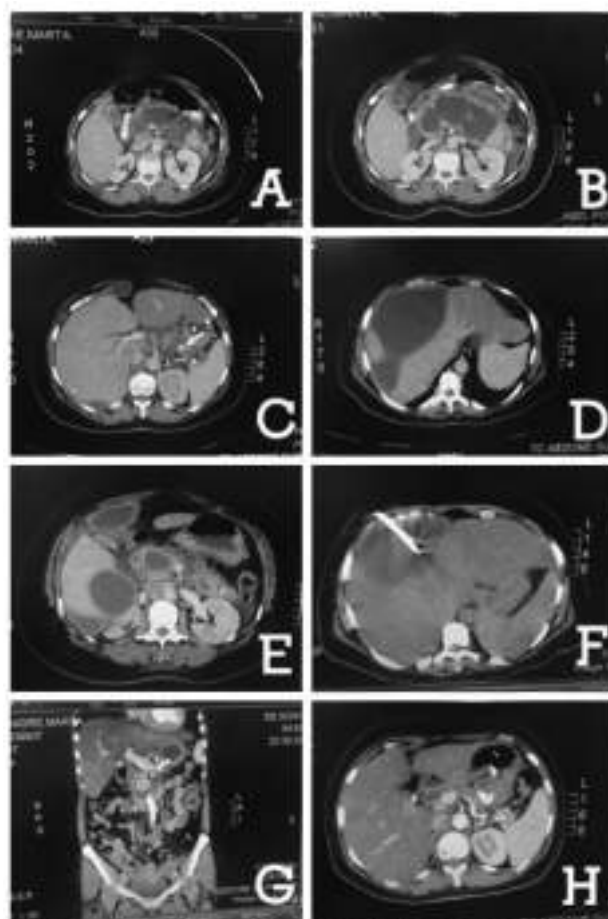
M. S. A. feminina, 36 anos, natural e residente em São Paulo, deu entrada em nosso serviço com dor abdominal em faixa, que piorava no período pós-prandial, vômitos biliosos e anorexia há 1 dia, sem febre, acolia, colúria ou icterícia. Estável hemodinamicamente, anictérica e afebril, apresentava abdômen distendido e doloroso em andar superior, sem peritonite. Foi diagnosticada com PA através de quadro clínico típico associado a amilase de 2.086 U/L e lipase de 2687 U/L, APACHE II: 4, SOFA:1 e Marshall: 0. Na ultrassonografia (US) apresentava colelitíase, sem dilatação de vias biliares. Foi realizada uma tomografia de abdomen (TC), devido à elevação da Proteína C Reativa (PCR) de 48h de 460 mg/L, que mostrou várias coleções (Balthazar D) e necrose de cabeça e corpo de pâncreas estimada em 80% de, com Índice de Balthazar Ranson de nove. Por este motivo, foi introduzida antibioticoterapia (Metronidazol e Ciprofloxacino). Evoluiu com falência renal e piora da função respiratória, quando foi realizada a troca de antibiótico (Tigiciclina), suporte intensivo e, pela necrose extensa com possibilidade de infecção, foi optado por realizar a técnica de *Step Up Approach*. No dia 38º dia de internação foi realizada punção transgástrica das coleções peripancreáticas por via endoscópica com drenagem da secreção que apresentava amilase de 6.515 U/L.

Nas TC controles evidenciou-se coalescência da coleção peripancreática, porém aumento no líquido nos espaços esplenorrenal, pararrenal esquerdo, omento, pelve e interalças. No dia 43º dia foi optado por realizar uma punção percutânea com drenagem das coleções via ultra-som. Não houve crescimento bacteriano. O dreno foi retirado no 60º dia e a antibioticoterapia suspensa no 67º dia.

A nova TC evidenciou melhora do edema e borramento peripancreático com permanência de exíguas coleções em espaço hepatorenal, supra-hepático e cabeça pancreática. Indicada colecistectomia videolaparoscópica no 68º dia com presença de aderências e uma pequena coleção perivesicular qual foi drenada. A paciente evoluiu bem, tendo alta hospitalar no 74º dia de internação hospitalar. Retirou o dreno transgástrico no 129º dia após o início do surto sem complicações. A TC de controle mostrou ausência de coleções abdominais. As Tomografias estão apresentadas na Figura 1.

## Discussão

A pancreatite aguda é a inflamação do parênquima pancreático ocasionada por inúmeras agressões e aumento da pressão do ducto pancreático. Pode evoluir de forma benigna, com completa recuperação funcio-



A. Tomografia inicial apresentando aumento das dimensões pancreáticas com necrose pancreática maior que 30% em D3.  
B. Aumento das dimensões da coleção necrótica aguda pancreática compatível com liquefação/necrose maior que 80% em D17.  
C. Imagem tomográfica pós passagem de dreno transgástrico em D41.  
D. Presença de coleção supra-hepática em D41.  
E. Coleção pancreática e coleção hepática em D41.  
F. Tomografia pós dreno percutâneo em D42.  
G. Tomografia em corte coronal evidenciando resolução do quadro no 129º dia após início do surto, realizados ambulatorialmente.  
H. Tomografia um dia antes da retirada do dreno transgástrico em 129º dia após início do surto, realizados ambulatorialmente. Resolução completa do quadro.

**Figura 1** - Tomografias computadorizadas desde o terceiro dia de intervalo (D3) até o 129º dia (D129) após o início do surto.

nal e morfológica da glândula, ou de forma catastrófica com evolução para óbito nos casos mais graves<sup>(1,2)</sup>. Atualmente são aceitas duas classificações para determinar a gravidade dos doentes com PA, que analisam a presença de falência orgânica transitória ou persistente e a presença de complicações pancreáticas e peripancreáticas. A revisão da Classificação de Atlanta, classifica-os em pancreatite aguda leve, moderadamente grave ou grave<sup>(3)</sup> e os Determinantes de Gravidade, classifica-os em leve, moderada, grave ou crítica<sup>(4)</sup>. Em nosso serviço, optamos por utilizar a classificação segundo determinantes de

gravidade, em que a mortalidade é de 20% para PA grave e 50% para a PA crítica<sup>(5)</sup>. Deve-se ressaltar, que a mortalidade destes doentes ocorre em duas fases: a primeira fase até 10 dias do início do surto, relacionada com falência de múltiplos órgãos e após 14 dias do surto por complicações infecciosas<sup>(5)</sup>. A abordagem terapêutica clássica nos pacientes com PA Necrotizante é a necrosectomia aberta<sup>(2,6,7)</sup>, como foi o caso de nossa paciente que apresentava 80% de necrose pancreática, sem infecção da necrose comprovada, mas com piora sistêmica e falências orgânicas. Para determinar o grau de comprometimento pancreático, bem como seu prognóstico, utilizamos a classificação tomográfica de Balthazar-Ranson, que analisa a presença de coleções, gás e a quantidade de necrose pancreática<sup>(8-10)</sup>.

Atualmente, há o emprego de técnicas minimamente invasivas para o tratamento de pacientes com PA necrotizante com confirmação ou suspeita de infecção secundária, e dentre elas a tática de "Step up approach" visando a redução de complicações e mortes, bem como de custos em comparação com a cirurgia abdominal aberta<sup>(3)</sup>. São descritas técnicas percutâneas e técnicas endoscópicas para este tipo de abordagem, entretanto os estudos existentes apresentam uma amostra pequena que não permite determinar quais os pacientes mais indicados para este tipo de abordagem<sup>(4,11,12)</sup>.

Estudos demonstram que a necrose infectada é similar a abscessos infectados pois ambos contêm um fluido infectado (pus) sob baixa pressão. Dessa forma, assim como um abscesso é facilmente tratado com uma drenagem percutânea, acredita-se que a drenagem do tecido necrótico infectado possa ser suficiente para tratá-lo, uma vez que 35% dos pacientes tratados de forma minimamente invasiva no estudo apresentado não tiveram que ser submetidos a necrosectomia<sup>(3)</sup>.

Além disso, acredita-se que as técnicas minimamente invasivas provoquem uma resposta inflamatória sistêmica e lesão tecidual de menor intensidade<sup>(4,11-13)</sup>. Esta hipótese é corroborada com o estudo analisado pois houve uma presença menor de falência orgânica nos pacientes que passaram por técnicas minimamente invasivas do que nos pacientes submetidos à cirurgia<sup>(3)</sup>. Ademais, os pacientes submetidos a técnicas minimamente invasivas não apresentaram insuficiência pancreática exócrina, diferentemente dos pacientes submetidos a necrosectomia aberta<sup>(11)</sup>. O fator mais interessante deste caso, é que duas técnicas minimamente invasivas foram utilizadas: a drenagem endoscópica e a drenagem percutânea, evitando assim a laparotomia. Além disso, esta paciente apresentou evidências clínicas de infecção pancreática, demonstrada pela piora clínica e desenvolvimento de falência orgânica, acompanhado de valores de PCR acima de 400 mg/L, mas sem comprovação de

infecção pelas culturas da secreção pancreático. Este dado mostra a dificuldade na comprovação da infecção pancreática, o que justifica nossa conduta da utilização de antibióticos na necrose extensa, apesar da falta de evidências na literatura.

## Conclusão

Trata-se de um caso de uma paciente com Pancreatite aguda com necrose extensa, que evoluiu para diversas falências orgânicas e que foi indicado o *Step Up Approach* com drenagem endoscópica e percutânea com sucesso.

Apesar do elevado tempo de internação hospitalar, a realização destas técnicas possibilitou um desfecho favorável para a paciente, que teve alta hospitalar sem falência pancreática endócrina ou exócrina, frequentes após necrosectomia extensa. Portanto, este relato corrobora com a hipótese de que o tratamento minimamente invasivo em pacientes com pancreatite aguda com necrose pancreática extensa e suspeita de infecção possa ser a melhor abordagem inicial para os doentes com indicação cirúrgica.

## Referências Bibliográficas:

1. Read RC. Management of primary acute pancreatitis. In: Najarian JS, Delaney JP, editors. Hepatic, biliary and pancreatic surgery. Chicago: Years Book; 1980. p. 265-81.
2. Nieuwenhuijs VB, Besselink MG, van Minnen LP, Gooszen HG. Surgical management of acute necrotizing pancreatitis: a 13-year experience and a systematic review. Scand J Gastroenterol Suppl. 2003; 239:111-6.
3. van Santvoort HC, Besselink MG, Bakker OJ, Hofker HS, Boermeester MA, Dejong CH, et al. A step-up approach or open necrosectomy for necrotizing pancreatitis. N Engl J Med. 2010; 362:1491-502.
4. van Santvoort HC, Besselink MG, Horvath KD, Sinanan MN, Bollen TL, van Ramshorst B, et al. Videoscopic assisted retroperitoneal debridement in infected necrotizing pancreatitis. HPB (Oxford). 2007; 9:156-9.
5. Gardner TB, Chahal P, Papachristou GI, Vege SS, Petersen BT, Gostout CJ, et al. A comparison of direct endoscopic necrosectomy with transmural endoscopic drainage for the treatment of walled-off pancreatic necrosis. Gastrointest Endosc. 2009; 69:1085-94.
6. Nakasaki H, Tajima T, Fujii K, Makuuchi H. A surgical treatment of infected pancreatic necrosis: retroperitoneal laparotomy. Dig Surg. 1999; 16:506-11.
7. De Waele JJ, Hesse UJ, Pattyn P, Decruyenaere J, de Hemptinne B. Postoperative lavage and on demand surgical intervention in the treatment of acute necrotizing pancreatitis. Acta Chir Belg. 2000; 100:16-20.
8. Balthazar EJ, Robinson DL, Megibow AJ, Ranson JH. Acute pancreatitis: value of CT in establishing prognosis. Radiology. 1990; 174:331-6.
9. Balthazar EJ, Freeny PC, van Sonnenberg E. Imaging and intervention in acute pancreatitis. Radiology. 1994; 193:297-306.
10. Balthazar EJ, Ranson JH, Naidich DP, Megibow AJ, Caccavale R, Cooper MM. Acute pancreatitis: prognostic value of CT. Radiology. 1985; 156:767-72.

11. Connor S, Alexakis N, Raraty MG, Ghaneh P, Evans J, Hughes M, et al. Early and late complications after pancreatic necrosectomy. *Surgery*. 2005; 137:499-505.
12. Carter CR, McKay CJ, Imrie CW. Percutaneous necrosectomy and sinus tract endoscopy in the management of infected pancreatic necrosis: an initial experience. *Ann Surg*. 2000; 232:175-80.
13. van Grinsven J, van Santvoort HC, Boermeester MA, Dejong CH, van Eijck CH, Fockens P, et al. Timing of catheter drainage in infected necrotizing pancreatitis. *Nat Rev Gastroenterol Hepatol*. 2016;13:306-12.

---

Trabalho recebido: 13/04/2016

Trabalho aprovado: 08/07/2016